

УДК 615.453.24:616-001.4-092.9

РАНОЗАЖИВЛЯЮЩЕЕ СРЕДСТВО НА ОСНОВЕ МАЛЬТОДЕКСТРИНА**WOUND HEALING AGENT BASED ON MALTODEXTRIN****Д.В. Компанцев, Г.В. Саградян, М.В. Ароян, Т.М. Никулина**
D.V. Kompancev, G.V. Sagradyan, M.V. Aroyan, T.M. Nikulina*Пятигорский медико-фармацевтический институт – филиал ФГБОУ ВО ВолгГМУ Минздрава России,
Россия, 357532, г. Пятигорск, проспект Калинина, 11**Pyatigorsk Medical and Pharmaceutical Institute - a branch of GBOU VPO VolgGMU Ministry of Health,
Russia, 357532, Pyatigorsk, Kalinina Ave., 11**E-mail: d.v.kompancev@pmedpharm.ru*

Аннотация. Важным звеном в нормальном заживлении раны является применение препаратов из группы репаративных и антисептических лекарственных средств. Перспективным направлением в разработке новых лекарственных форм для лечения повреждений кожи и подлежащих тканей является использование биodeградируемых полимеров полисахаридной природы. В качестве такого полимера предполагается использовать, мальтодекстрин, однако в чистом виде он не может быть использован, как активное начало, а может только усиливать терапевтический эффект лекарственного средства. Задачей данного исследования являлась разработка состава препарата ранозаживляющего действия способного усиливать терапевтический эффект других средств, обеспечивать высокий уровень регенерационных процессов в коже. В процессе исследования был проведен анализ аналогичных препаратов представленных на фармацевтическом рынке. Были подобраны дозы и составы для проведения эксперимента. Эффективность лечения оценивали на основании визуальной оценки состояния раны и послеоперационного рубца, а также гистологических исследований и ранотензиометрии.

В экспериментальных группах животных обнаруживаются различия в интенсивности формирования рыхлой соединительной ткани, что характеризуется толщиной и плотностью волокнистых структур, и может свидетельствовать о различном влиянии примененных лекарственных средств по отношению к фибробластам, а также расположением и плотностью клеточных элементов, среди которых собственно обнаруживаются фибробласты, и другие клетки крови и соединительной ткани. Сочетание мальтодекстрина с витаминами, антиоксидантами, коллагеном, веществами, обладающими репаративной активностью, позволяет значительно повысить терапевтический эффект и снизить расходы на лечение воспалительных процессов. Оптимальным сочетанием является местное введение в лекарственный препарат мальтодекстрина с глюкозамина сульфатом.

Resume. An important link in the normal wound healing is the use of drugs from the group of reparative and antiseptic medicines. A promising direction in the development of new dosage forms for the treatment of damage to the skin and underlying tissue is the use of biodegradable polymers, polysaccharide. As such a polymer to be used, maltodextrin, however, in pure form it can not be used as an active ingredient, and can only enhance the therapeutic effect of the drug. The aim of this study was to develop a formulation of the drug is able to enhance wound healing action of the therapeutic effect of other means, to ensure a high level of regenerative processes in the skin. The study was an analysis of similar preparations presented in the pharmaceutical market. They were selected doses and formulations for the experiment. Treatment efficacy was evaluated based on visual assessment of the wound condition and postoperative scar and histological studies and ranotenzimetrii.

In experimental animal groups revealed differences in the intensity of the formation of loose connective tissue, which is characterized by the thickness and density of the fibrous structures that may indicate different effects of the use of drugs in relation to fibroblasts, as well as the location and density of the cellular elements, among which actually found the fibroblasts, and blood cells and other connective tissue. Maltodextrin combination with vitamins, antioxidants, collagen, substances having reparative activity, can significantly improve the therapeutic effect and reduce the cost of treatment of inflammatory processes. The best combination is a joint introduction to the drug maltodextrin with glucosamine sulfate.

Ключевые слова: мальтодекстрин, глюкозамина сульфат, D-пантенол, комбинация, наружная лекарственная форма.

Keywords: maltodextrin, glucosamine sulfate, D-panthenol, a combination outer dosage form.

Введение

Актуальной проблемой современной фармации является создание новых лекарственных средств для лечения раневых повреждений различной этиологии.

За последние 20 лет проведены исследования, направленные на поиск фармакологических средств [Ершова и др., 1992.; Крутова и др., 1984]. Согласно данным РОССТАТА, травмы занима-



ют второе место в числе основных классов болезней, уступая лишь болезням дыхательной системы [Патент РФ № 2519158; Pat. 20040001878 US]

В настоящее время на фармацевтическом рынке представлено более 173 торговых наименований препаратов различных фармакологических групп и форм выпуска, используемых при лечении раневых повреждений кожи [РЛС-реестр, 2016].

Наиболее важной задачей при лечении ран различного генеза является создание оптимальных условий для получения наиболее регенераторного процесса

Одним из перспективных направлений создания новых лекарственных препаратов, обладающих ранозаживляющим действием, по-прежнему остается применение раневого покрытия. Местное консервативное лечение с использованием порошков играет важную роль в комплексной терапии поражений кожи и достоверно сокращает сроки заживления ран. Существенно повысить эффективность такой терапии позволяет правильный выбор тех или иных раневых повязок с определенным механизмом действия [Погорелов и д.р., 2012; Каркищенко, 2007; Андреев и д.р., 2009; Дронов и д.р., 2008].

Порошкообразные лекарственные формы обладают существенными преимуществами по сравнению с мазями. Производство порошков в заводских условиях состоит из тех же операций, что и при изготовлении в условиях аптеки, не требует использования сложного оборудования. Порошки, как твердая лекарственная форма, не требуют особых условий транспортирования и хранения.

Лекарственное средство в состоянии порошка обладает высокой терапевтической активностью, при чем она, тем выше, чем тоньше измельчен порошок. Подобная зависимость объясняется увеличением свободной поверхностной энергии измельчаемых частиц. Нерастворимые вещества в состоянии высокой дисперсности в максимальной степени проявляют адсорбирующее и антисептическое действие. Порошки легко использовать и, при необходимости, дозировать. При обработке раневой поверхности не происходит соприкосновения обрабатываемой зоны с потребительской упаковкой или руками пациента, что позволяет избежать дополнительной контаминации микроорганизмами. Нежелательные свойства порошков, связанные со способностью адсорбировать вещества из окружающей среды, с легкостью нивелируются соблюдением условий хранения [Погорелов и д.р., 2012].

Важным звеном в нормальном заживлении раны является применение препаратов из группы репаративных и антисептических лекарственных средств. На внутреннем рынке РФ представлен большой ассортимент различных средств, предназначенных для регенерации и санации повреждений кожи. Однако большинство регенерирующих препаратов, имеющих на рынке, созданы на липофильной основе, или имеют в своем составе белковые компоненты, что создает существенные ограничения по их применению. [Ароян и д.р., 2015.; Видаль-эксперт. 2015.]

Исходя из всего сказанного выше представляется актуальным создание комбинированных ранозаживляющих средств с использованием гидрофильных биологически активных полимеров.

Одним из представителей природных гидрофильных биополимеров является мальтодекстрин [Большаков и д.р., 2011].

Мальтодекстрин, по своей химической природе, представляет собой продукт неполного гидролиза крахмала (мальтоза и декстрины). Вещество давно используется как в пищевой промышленности, в детском и диетическом питании, благодаря его способности улучшать процесс растворения белков. В спортивном питании мальтодекстрин используют как источник "долгой" глюкозы. Кроме того, мальтодекстрин можно использовать в качестве инертного вспомогательного вещества, позволяющего при большом количестве компонентов в микродозах создавать стабильные составы [Натуральные ингредиенты, 2015].

Цель

Фармакологическое исследование различных раневых покрытий с использованием мальтодекстрина и выбор оптимальной ранозаживляющей рецептуры с применением мальтодекстрина, обеспечивающей течение репаративной регенерации.

Материалы и методы исследования

Объектом исследования являются субстанции мальтодекстрина, глюкозамина сульфата ФСР42-0362-7052-05 и D- пантенола НД 42-13404-04. В качестве препарата сравнения была взята присыпка Multidex производства DeRoyal Industries, Inc. США. Это присыпка на основе мальтодекстрина применяется как для сухих так и мокнущих ран. При смешивании Multidex с раневым экссудатом образуется естественное защитное покрытие. В то же время, что Multidex способствует размягчению некротических тканей и самоочищению ран.

Данное исследование выполнялось в соответствии с:

- Национальным стандартом Российской Федерации ГОСТ Р-53434-2009 «Принципы надлежащей лабораторной практики».

- Приказом Министерства здравоохранения и социального развития РФ от 23 августа 2010 г. № 708н "Об утверждении Правил лабораторной практики".
- Руководством по экспериментальному (доклиническому) изучению новых фармакологических лекарственных средства [Руководство по экспериментальному (доклиническому) изучению нового фармакологического лекарственного, 2005].
- Руководство по содержанию и использованию лабораторных животных. Методика исследования ранозаживляющей активности проводилось на крысах. [Лепский, 2006].

Индукция патологии (оперативное вмешательство по нанесению ран) осуществлялась под наркозом. В качестве анестезирующего вещества использовали «Золетил 100» - диссоциативный анестетик, разрешенный к применению на территории Российской Федерации. После наркотизации животного приступали к хирургическим вмешательствам.

Для нанесения линейных ран шерсть на дорсальной поверхности животных выстригалась вдоль позвоночника на ширину 20 мм и длину 40 мм. Рана наносилась по шаблону при помощи скальпеля посередине выстриженного участка на длину 50 ± 2 мм до собственной фасции. Глубина примерно 2-3 мм.

Затем на равном расстоянии накладывались 2 шва (нить капроновая с фторполимерным покрытием – Фторлин, Линтекс) сближающие края раны и обеспечивающие регенерацию раны от краев к центру. Для удобства последующего измерения размеров ран швы накладываются с таким расчетом, чтобы эпителий боковых краев раны не соприкасался, и эпителизация происходила от конечных краев раны.

Гистологическое изучение образцов кожи осуществлялось непосредственно после эвтаназии животного, вырезался лоскут кожи 1 см на 2 см (с захватом пораженного и здорового участка), который помещался в фиксирующую жидкость (10% нейтральный забуференный формалин) на 72 часа. После промывки под проточной водой в течение 24 часов, проводится обезвоживание образца в изопропиловом спирте с последующим пропитыванием обезвоженного образца парафином с последующей заливкой в парафин с 6% воском. С парафиновых блоков делались срезы толщиной 6-10 мкм, окрашивались гематоксилином и эозином для выявления типовых гистологических характеристик патологических изменений различных структур кожи с помощью световой микроскопии.

Крысы линии *vistar* получены из питомника лабораторных животных питомника ПМФИ ВолгГМУ. Ветеринарное свидетельство №00044266 от 20.01.11.

Длительность акклиматизационного периода для всех животных составила не менее 14 дней. В течение карантина проводили ежедневный осмотр каждого животного (поведение и общее состояние), животных наблюдали в клетках (заболеваемость и смертность).

Перед началом исследования животные, отвечающие критериям включения в эксперимент, были распределены на группы. Животные, несоответствующие критериям, были исключены из исследования в течение карантина.

В экспериментальные группы были отобраны животные без признаков отклонений внешнего вида. Животных рандомизировали по группам таким образом, что каждая группа включала две подгруппы по 6 голов.

Животные содержались в стандартных условиях в соответствии с правилами, утвержденными ГОСТ Р 53434-2009 г., по устройству, оборудованию и содержанию экспериментально-биологических клиник (вивариев) [Каркищенко, 2007; ГОСТ Р 53434, 2009 г.]. Световой режим составлял 12 часов света и 12 часов темноты. Температура воздуха поддерживалась в пределах 18–22°C, относительная влажность – 50–70%.

Температура и влажность воздуха регистрировались ежедневно. Никаких существенных отклонений этих параметров в период акклиматизации и в ходе эксперимента не произошло.

Метод нанесения препаратов крысам – накожный, который является аналогом местного применения для человека, выбран в соответствии с таковым предусмотренным для клинического применения препарата. Дозы исследуемых препаратов приведены в таблице 1

Препараты наносили накожно (на область раны) в течение 14 дней, один раз в день в указанных дозах. После нанесения препаратов животные помещались в индивидуальные метаболические клетки на 1 час, для предотвращения слизывания препаратов.

Взвешивание животных проводили до начала нанесения линейной раны для расчета дозы анестетика, далее на 14 сутки по окончании нанесения веществ.

Клинический осмотр каждого животного проводился ежедневно однократно. Выполняли подробный осмотр животного в клетке содержания и в руках.

Результаты и их обсуждения

Схема эксперимента приведена в таблице 1. Предварительно были подобраны дозы каждого препарата для проведения эксперимента.

Таблица 1
Table. 1

Схема эксперимента на лабораторных крысах
The scheme of the experiment on laboratory rats

Номер группы	Количество животных	Описание группы	Доза, г/животное
1	6	Контрольная	нет
2	6	Препарат сравнения присыпка Multidex	1.0
3	6	Мальтодекстрин с глюкозамин сульфат 3%	1.0
4	6	Мальтодекстрин с D-пантенолом	1.0
5	6	Мальтодекстрин	1.0

Дизайн исследования приведен в таблице 2.

Таблица 2
Table. 2

Дизайн исследования
Study design

Манипуляция	Сутки эксперимента														
	1	2	3	4	5	6	7	8	9	10	11	12	13	14	15
Моделирование линейной раны	■														
Нанесение препарата	■	■	■	■	■	■	■	■	■	■	■	■	■	■	■
Регистрация массы тела	■													■	
Эвтаназия в CO ₂ – камере, с дальнейшим обескровливанием															■
Забор образцов ткани															■

С целью выявления возможных системных побочных эффектов при применении исследуемого препарата первым этапом исследования оценивали массу тела животных.

Массу животных оценивали в двух точках эксперимента: до начала нанесения препаратов и после окончания нанесения препаратов, перед эвтаназией. Результаты представлены в таблице 3.

Таблица 3
Table. 3

Динамика массы тела крыс-самцов, г, M±m, n=6
The dynamics of body weight in male rats, g, M±m, n=6

Группа	Сутки эксперимента	
	1	14
Контроль	345±13	385±14
Multidex	347±13	370±18
Мальтодекстрин с глюкозамин сульфатом 3%	375±10×	378±10
Мальтодекстрин с D-пантенолом	415±21×	440±25×
Мальтодекстрин	382±10	400±16

Примечание: × - различия статистически значимы по сравнению с группой контроль (p<0.05)

Поскольку в ходе эксперимента не происходило резкого снижения массы тела, можно косвенно судить об отсутствии системных побочных эффектов данного препарата.

Вторым этапом исследования выполнялась оценка регенераторных свойств препаратов.

Получая необходимую энергетическую поддержку, клетки активно делятся, ускоряя процесс репарации. Параллельно с усвоением глюкозы идет процесс биодegradации мальтодекстрина на поверхности раны [Pat. 20040001878 US].

Эффективность лечения оценивали на основании визуальной оценки состояния раны и послеоперационного рубца, а также гистологических исследований и ранотензиометрии.

Обработка надрезов велась в течении двух недель, после чего было проведено гистологическое исследование.

Анализ изображения осуществлялся при помощи прямого исследовательского микроскопа Axio Imager 2 (A2) (Carl Zeiss Microscopy). Визуализация изображения проводилась при помощи специализированной фотокамеры AxioCam MRc5 (Carl Zeiss Microscopy) в программном обеспечении Zena 2012 Pro.

В ходе гистологического исследования во всех группах животных в зоне дефекта наблюдалось наличие тонкого слоя эпидермиса с выраженной складчатостью в области повреждения. Визуализировались клетки эпидермиса с крупными гиперхромными ядрами, хорошо выраженными ядрышками (рис. 11). В дерме обнаружена новообразованная соединительная ткань, представленная клеточными

элементами и волокнистыми структурами. В дерме так же отмечена очаговая гиперплазия потовых желез (рис. 8). Во всех группах в гиподерме визуализировались кровенаполненные сосуды и единичные периваскулярные лимфоидно-лимфоцитарные инфильтраты (рис. 6-7,9-10). В целом гистологическая картина полностью соответствует сроку 2 недель заживления кожи после хирургического разреза.

В экспериментальных группах животных имелись различия в интенсивности формирования рыхлой соединительной ткани, что характеризовалось толщиной и плотностью волокнистых структур, и свидетельствует о различном влиянии примененных лекарственных средств по отношению к фибробластам, а также о расположении и плотности клеточных элементов. Среди клеточных элементов обнаруживаются фибробласты, другие клетки крови и соединительной ткани.

Наибольшей интенсивностью формирования соединительно-тканых структур характеризуется кожа крыс 2 группы, которым применялся препарат - смесь мальтодекстрина с глюкозамина сульфатом, на втором месте по интенсивности формирования соединительно-тканых структур находится кожа от крыс 4 группы (смесь мальтодекстрина с D-пантенолом), далее крыс 3 группы (присыпка Multidex для лечения раневой инфекции разрешенная к применению FDA), потом кожа животных 5 группа (контроль) и наконец, с самой низкой интенсивностью формирования кожа животных 1 группы (мальтодекстрин).

Кроме того, в коже животных которым применялся только мальтодекстрин, обнаруживается низкая плотность клеточных элементов в эпидерме.

У некоторых животных контрольной группы в дерме обнаруживаются очаговые полиморфно-клеточные инфильтраты, что может свидетельствовать о хроническом течении воспалительного процесса (рис.5).

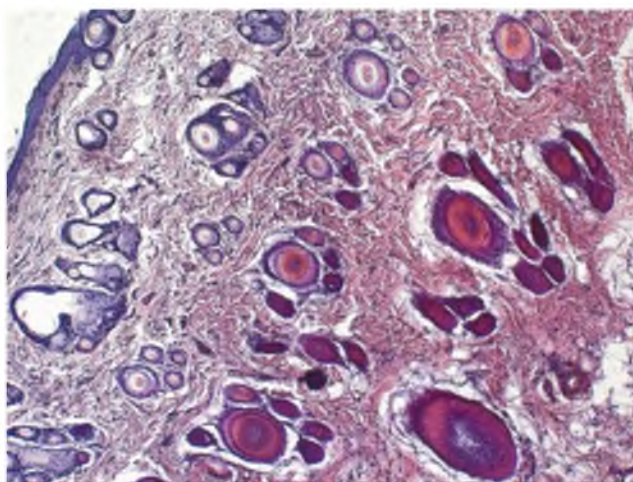


Рис. 1. Общий план: эпидермис, дерма и верхняя граница гиподермы крыс первой группы
 Pic. 1. The general plan: the epidermis, dermis and hypodermis upper limit of the first group of rats

Окраска производилась гематоксилином и эозином, $\times 100$. Наблюдалась низкая плотность клеточных элементов в эпидерме.

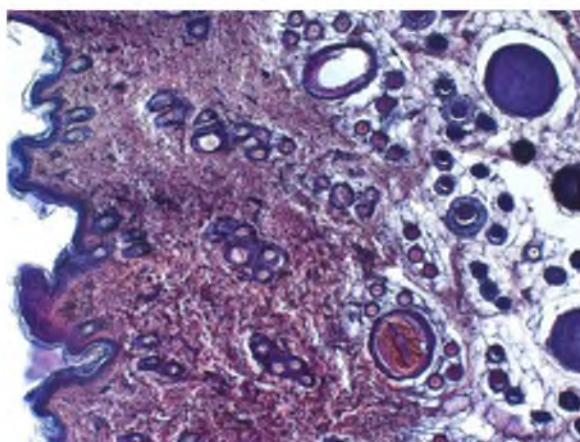


Рис. 2. Общий план: эпидермис, дерма и верхняя граница гиподермы крыс второй группы. Окраска производилась гематоксилином и эозином, $\times 100$
 Pic. 2. The general plan: the epidermis, dermis and hypodermis upper limit of the rats of the second group. Painting was done with hematoxylin and eosin, $\times 100$

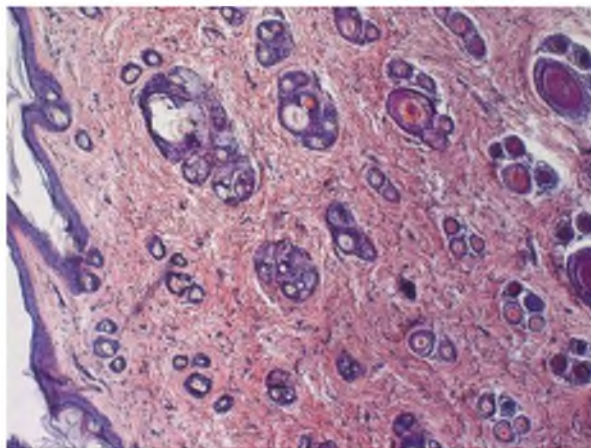


Рис. 3. Общий план: эпидермис, дерма и верхняя граница гиподермы крыс третьей группы. Окраска производилась гематоксилином и эозином, $\times 100$
Pic. 3. The general plan: the epidermis, dermis and hypodermis upper limit of the third group of rats. Painting was done with hematoxylin and eosin, $\times 100$

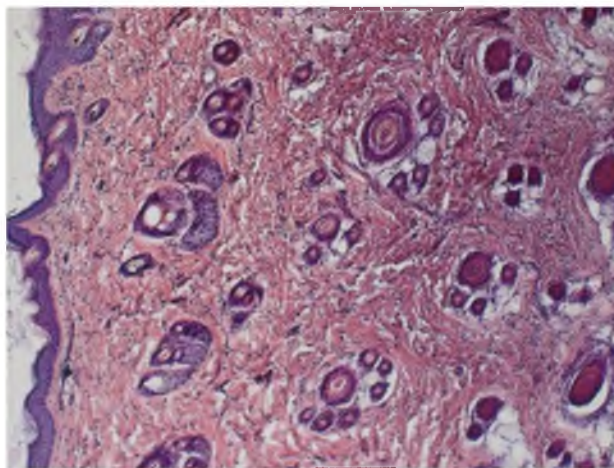


Рис. 4. Общий план: эпидермис, дерма и верхняя граница гиподермы ма крыс четвертой группы. Окраска производилась гематоксилином и эозином, $\times 100$
Pic. 4. The general plan: the epidermis, dermis and hypodermis upper limit of the fourth group of rats ma. Painting was done with hematoxylin and eosin, $\times 100$

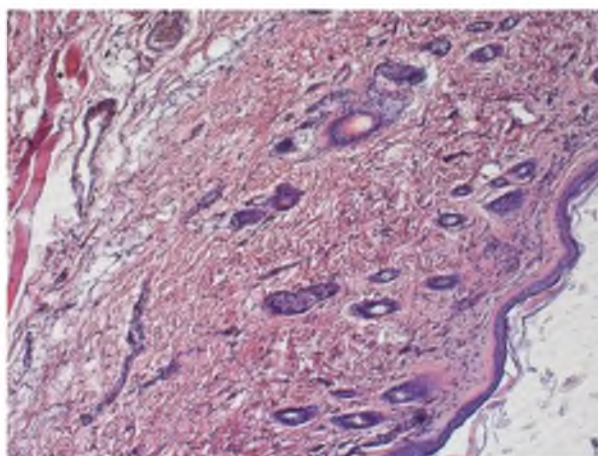


Рис. 5. Общий план: эпидермис, дерма и верхняя граница гиподермы крыс пятой группы. Окраска производилась гематоксилином и эозином, $\times 100$
Pic. 5. The general plan: the epidermis, dermis and hypodermis upper limit of the fifth group of rats. Painting was done with hematoxylin and eosin, $\times 100$

Наблюдаются очаговые полиморфно-клеточные инфильтраты.

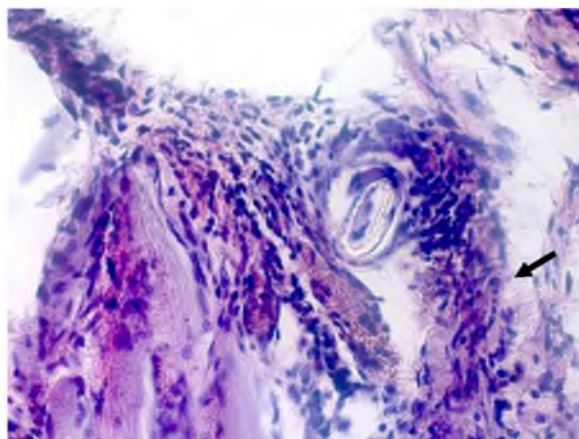


Рис. 6. Гиподермы крыс первой группы. Окраска производилась гематоксилином и эозином, ×400
 Pic. 6. Hypodermis rats in the first group. Painting was done with hematoxylin and eosin, ×400

Наблюдаются периваскулярные лимфоидно-лимфоцитарные инфильтраты.

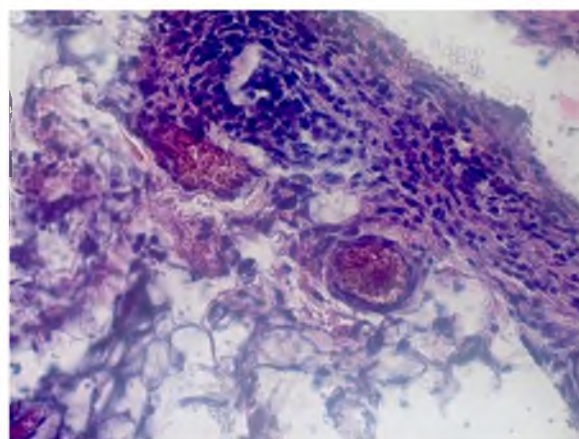


Рис. 7. Гиподермы крыс второй группы. Окраска производилась гематоксилином и эозином, ×400.
 Периваскулярные лимфоидно-лимфоцитарные инфильтраты
 Pic. 7. Hypodermis rats of the second group. Painting was done with hematoxylin and eosin, × 400. Perivascular lymphocytic infiltrates lymphoid

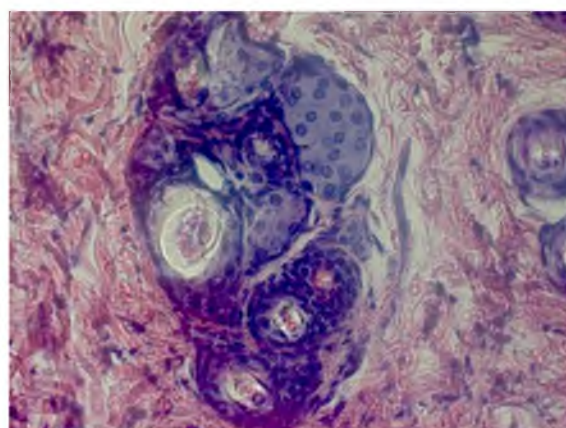


Рис. 8. Эпидерма крыс третьей группы. Окраска гематоксилином и эозином, ×400. Наблюдалось гиперплазия потовых желез
 Pic. 8. Epiderma rats of the third group. H & E stain, ×400. There was hyperplasia of the sweat glands

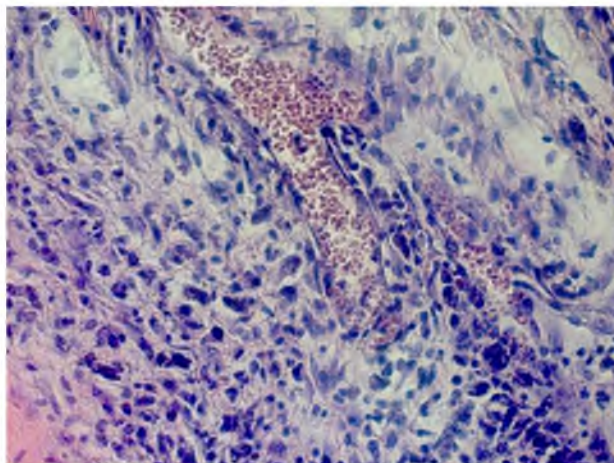


Рис. 9. Гиподерма крыс четвертой группы. Окраска производилась гематоксилином и эозином, $\times 400$.

Периваскулярные лимфоидно-лимфоцитарные инфильтраты, кровенаполненные сосуды

Pic. 9. Hypodermis rats of the fourth group. Painting was done with hematoxylin and eosin, $\times 400$. Perivascular lymphocytic lymphoid infiltrates, vascular blood

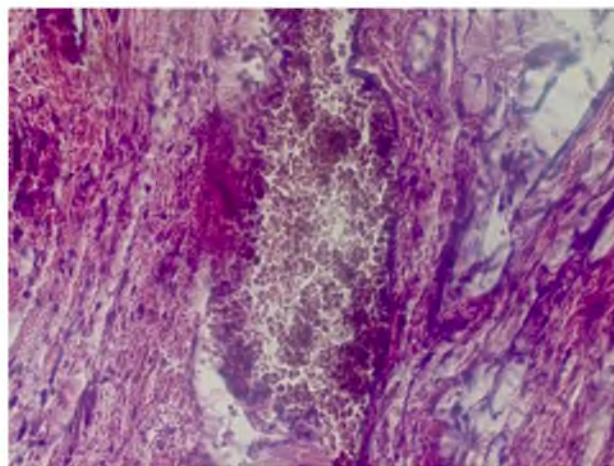


Рис. 10. Гиподерма крыс пятой группы. Окраска проводилась гематоксилином и эозином, $\times 400$.

Кровенаполненные сосуды

Pic. 10. Hypodermis fifth group of rats. Coating was carried out with hematoxylin and eosin, $\times 400$. Vascular blood

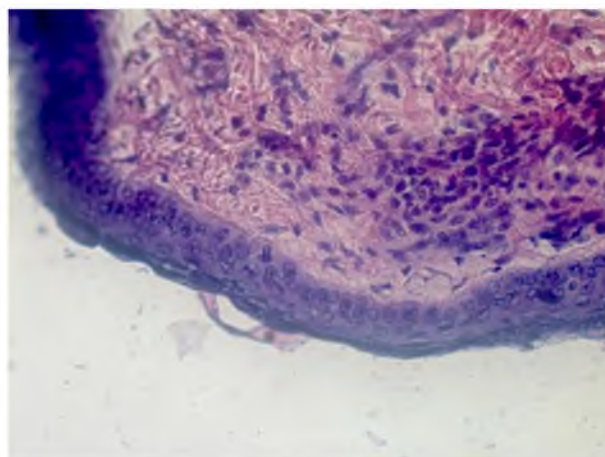


Рис. 11. Эпидермис крыс второй группы. Окраска производилась гематоксилином и эозином, $\times 400$. Клетки эпидермиса с крупными гиперхромными ядрами, хорошо выраженными ядрышками

Pic. 11. The epidermis of rats of the second group. Painting was done with hematoxylin and eosin, $\times 400$. epidermal cells with large hyperchromatic nuclei, prominent nucleoli well

Выводы

Исходя из результатов проведенного исследования возможно сочетание мальтодекстрина с витаминами, антиоксидантами, коллагеном и веществами, обладающими репаративной активностью. Это позволяет повысить терапевтический эффект, ускорить процесс регенерации и, соответственно, снизить расходы на лечение воспалительных процессов [1].

Чистый мальтодекстрин проявляет слабый терапевтический эффект по сравнению с модельными составами и препаратом сравнения.

Мальтодекстрин только усиливает терапевтический эффект лекарственного средства.

Оптимальным сочетанием согласно проведенным исследованиям является совместное введение в лекарственный препарат мальтодекстрина и глюкозамина сульфата.

Список литературы Reference

- Андреев Д. Ю., Парамонов Б.А., Мухтарова А. М. 2009. Современные раневые покрытия. Вестн. хирургии им. И. И. Грекова. Ч.I. 168 (3): 98–102.
- Andreev D. Ju., Paramonov B.A., Muhtarova A. M. 2009. Sovremennyye ranevye pokrytija [Modern wound dressings]// Vestn. hirurgii im. I. I. Grekova. Ch.I. 168 (3): 98–102. (in Russian)
- Ароян М.В., Саградян Г.В., Компанцев Д.В. 2015. Использование мальтодекстрина для лечения раневых и воспалительных процессов и перспективы создания лекарственных форм на его основе. Фармация и фармакология (Пятигорск). 1: 21.
- Arojan M.V., Sagradjan G.V., Kompancev D.V. 2015. Ispol'zovanie mal'todekstrina dlja lechenija ranevyyh i vospalitel'nyh processov i perspektivy sozdaniya lekarstvennyh form na ego osnove [The use of maltodextrin in the treatment of inflammation and wound and prospects for creating dosage forms based on it]. Farmacija i farmakologija (Pjatigorsk). 1:21. (in Russian)
- Большаков И.Н., Сапожников А.Н., Еремеев А.В., Кириченко А.К., Власова А.А., Черданцев Д.В., Каскаев А.В. 2011. Биодegradируемые раневые покрытия на основе полисахаридных полимеров (экспериментальное исследование). Вопросы реконструктивной и пластической хирургии. Экспериментальная хирургия (г. Красноярск). 2 (37): 53.
- Bol'shakov I.N., Sapozhnikov A.N., Eremeev A.V., Kirichenko A.K., Vlasova A.A., Cherdancev D.V., Kaskaev A.V. 2011. Biodegradiruemye ranevye pokrytija na osnove polisaharidnyh polimerov (jeksperimental'noe issledovanie) [Biodegradable wound dressings based on polysaccharide polymers (experimental study)]// Voprosy rekonstruktivnoj i plasticheskoj hirurgii. Jeksperimental'naja hirurgija (g.Krasnojarsk) 2 (37): 53. (in Russian)
- Видаль-эксперт. Лекарственные препараты в России; URL: <http://www.webvidal.ru/> (дата обращения: 03.11.15).
- Vidal'-jeksper't. Lekarstvennyye preparaty v Rossii [Vidal expert. Drugs in Russia]; URL : <http://www.webvidal.ru/> (data obrashhenija: 03.11.15). (in Russian)
- Гнойно-воспалительные заболевания мягких тканей и костей: атлас. Под ред. А. М. Дронова, А. Н. Смирнова. 2008. М.: ГОЭТАР-Медиа. 257.
- Gnojno-vospalitel'nye zabolevanija mjagkih tkanej i kostej : atlas [Pyoinflammatory soft tissue and bone disorders: atlas]. Pod red. A. M. Dronova, A. N. Smirnova. 2008. M.: GOJeTAR-Media. 257. (in Russian)
- ГОСТ Р 53434-2009. По устройству, оборудованию и содержанию экспериментально-биологических клиник (вивариев). М.
- GOST R 53434-2009. Po ustrojstvu, oborudovaniju i sodержaniju jeksperimental'no-biologicheskikh klinik (vivariev) [On the device, equipment and maintenance of experimental biological clinics (vivariums)]. M. (in Russian)
- ГОСТ Р-53434-2009. Национальный стандарт Российской Федерации «Принципы надлежащей лабораторной практики». М., 2009.
- GOST R-53434-2009. Nacional'nyj standart Rossijskoj Federacii «Principy nadležashhej laboratornoj praktiki» [National Standard of the Russian Federation "Principles of Good Laboratory Practice"]. M., 2009. (in Russian)
- Духовлинов И. В., Аль-шехадат Руслан И., Федорова Е. А., Шаинидзе К. З., Орлов А. И. 2014. Оценка регенерации тканей с использованием генно-терапевтического препарата, содержащего плазмиду pCIGF на экспериментальной модели ран различного генеза у мышей и крыс. Рос. биотерапевтический журнал. 13 (3): 34-36.
- Duhovlinov I. V., Al'-shehadat Ruslan I., Fedorova E. A., Shainidze K. Z., Orlov A. I. 2014. Ocenka regeneracii tkanej s ispol'zovaniem genno-terapevticheskogo preparata, sodержashhego plazmidu pCIGF na jeksperimental'noj modeli ran razlichnogo geneza u myshej i krys [Assessment of tissue regeneration using gene-therapeutic agent containing plasmid pCIGF in an experimental model of wounds of various genesis in mouse and rat]. Ros. bioterapevticheskij zhurnal. 13 (3):34-36. (in Russian)
- Ершова Т.В., Иващук П.П., Диндяев С.В. 1992. Влияние обработки кожных ран у крыс гидролитическими ферментами на синтетическую активность эпидермоцитов. Цитология. 34 (8): 70-74.
- Ershova T.V., Ivashhuk P.P., Dindjaev S.V. 1992. Vlijanie obrabotki kozhnyh ran u krys gidroliticheskimi fermentami na sinteticheskiju aktivnost' jepidermocitov [Effect of treatment of skin wounds in rats hydrolytic enzymes in the synthetic activity epidermotsitov]. Citologija. 34 (8): 70-74. (in Russian)
- Ефименко Н. А., Новикова Н.Ф. 2002. Современные тенденции в создании биологически активных материалов для лечения гнойных ран. Воен. мед. журн. 323 (1): 48–52. 20.
- Efimenko N. A., Novikova N.F. 2002. Sovremennyye tendencii v sozdanii biologicheskii aktivnyh materialov dlja lechenija gnojnyh ran [Current trends in the creation of biologically active materials for the treatment of purulent wounds]. Voен. med. zhurn. 323 (1): 48–52. 20. (in Russian)



- Каркищенко Н.Н. 2007. Альтернативы биомедицины: в 2-х т. М.: Изд-во ВПК. 53-59.
Karkishhenko N.N. 2007. Alternativy biomeditsiny [Alternatives biomedicine]: v 2-h t. – M.: Izd-vo VPK. 53-59. (in Russian)
- Каскаев А. В., Черданцев Д.В., Большаков И.Н. 2011. Перспективы применения современных раневых покрытий у ожоговых больных. Сиб. мед. обозрение. 68 (2): 3–6.
Kaskaev A. V., Cherdancev D.V., Bol'shakov I.N. 2011. Perspektivy primeneniya sovremennyh ranevyyh pokrytij u ozhogovyh bol'nyh [Prospects for the use of modern wound dressings in burn patients]. Sib. med. obozrenie. 68 (2): 3–6. (in Russian)
- Крутова Т.В., Ефимов Е.А., Корман. Д.Б. 1984. Влияние линимента дибунола на постратравматическую регенерацию кожи мышей. Бюл. эксп. биол. мед. 10: 471-473.
Krutova T.V., Efimov E.A., Korman. D.B. 1984. Vlijanie linimenta dibunola na postravmaticheskiju regeneraciju kozhi myshej [Influence liniment dibunola on-traumatic skin regeneratsii mice. Bjul. jeksp. biol. med. 10:471-473. (in Russian)
- Лепский А. А., Храмов Ю. В. 2006. Влияние споробактерина и электрообезболивания на течение регенеративных процессов. Известия Оренбургского гос. аграрного унив-та. 2 (10-1): 157-158.
Lepskij A. A., Hramov Ju. V. 2006. Vlijanie sporobakterina i jelektroobezbolivaniya na techenie regenerativnyh processov [Influence sporobakterina and electroanesthesia for a regenerative processes]// Izvestija Orenburgskogo gos. agrarnogo univ-ta. 2 (10-1): 157-158. (in Russian)
- Натуральные ингредиенты [Электронный ресурс]. – Режим доступа: http://www.naturalingredients.ru/products/substance/substance_107.html. (дата обращения: 23.12.15).
Natural'nye ingredenty [Natural ingredients] [Jelektronnyj resurs]. – Rezhim dostupa: http://www.naturalingredients.ru/products/substance/substance_107.html. (data obrashhenija: 23.12.15). (in Russian)
- Патент РФ № 2519158. Норкин И.А, Мамонова И.А, Бабушкина И.В., Белова С.В., Гладкова Е.В. Биодegradуемое раневое покрытие и способ получения биодegradуемого раневого покрытия. Патент России № 2519158.
Patent RF № 2519158. Norkin I.A, Mamonova I.A, Babushkina I.V., Belova S.V., Gladkova E.V. Biodegradiruemoe ranevoe pokrytie i sposob polucheniya biodegradiruemogo ranevogo pokrytija [Biodegradable wound covering and a method for producing a biodegradable wound covering]. Patent Rossii № 2519158. (in Russian)
- Погорелов В.И. 2012. Производство лекарственных препаратов в условиях крупных и малых фармацевтических предприятий. Пятигорск, 423 с.
Pogorelov V.I. 2012. Proizvodstvo lekarstvennyh preparatov v uslovijah krupnyh i malyh farmacevticheskikh predpriyatij [Production of drugs in large and small pharmaceutical companies]. Pjatigorsk, 423 s. (in Russian)
- Приказ Министерства здравоохранения и социального развития РФ от 23 августа 2010 г. № 708н. "Об утверждении правил лабораторной практики". М., 2010.
Prikaz Ministerstva zdravooxraneniya i social'nogo razvitija RF ot 23 avgusta 2010 g. № 708n. "Ob utverzhdenii pravil laboratornoj praktiki" [On approval of the rules of good laboratory practice]. M., 2010. (in Russian)
- РЛС-реестр лекарственных средств; URL: <http://www.rlsnet.ru/> (дата обращения: 20.12.15).
RLS-reestr lekarstvennyh sredstv [Radar-Register of Medicinal Products]; URL: <http://www.rlsnet.ru/> (data obrashhenija: 20.12.15).
- Руководство по содержанию и использованию лабораторных животных. 1996. National Academy press. –Washington, D.C.
Guidelines for the content and use of laboratory animals. 1996. National Academy press. -Washington, D.C.
- Руководство по экспериментальному (доклиническому) изучению новых фармакологических лекарственных средств. – 2-изд., перераб. и доп. – М.: ОАО «Изд-во «Медицина», 2005. 832 с.
Rukovodstvo po jeksperimental'nomu (doklinicheskomu) izucheniju novyh farmakologicheskikh lekarstvennogo sredstv [Manual on experimental (preclinical) study of new pharmacological drug]. – 2-izd., pererab. i dop. – M.: OAO «Izd-vo «Medicina», 2005. 832 s. (in Russian)
- Pat. 20040001878 US A1 Suspension of starch hydrolyzates [Electronic resource]. Autry DeBusk, Tim Alleman E. – No. 10/180,282; appl. 26.06. 2002; publ. 01.01.2004.