

DOI: 10.37988/1811-153X\_2022\_4\_106

[Г.А. Демьяшкин](#)<sup>1,2</sup>,

к.м.н., зав. лабораторией гистологии и иммуногистохимии; зав. отделом патоморфологии

[С.Ю. Иванов](#)<sup>1</sup>,

член-корр. РАН, д.м.н., профессор, зав. кафедрой челюстно-лицевой хирургии

[А.А. Чуева](#)<sup>3</sup>,

аспирант кафедры хирургической стоматологии

[В.В. Чуев](#)<sup>3</sup>,

к.м.н., доцент кафедры терапевтической стоматологии

[Ф.Н. Бондаренко](#)<sup>2</sup>,

аспирант отдела патоморфологии

[С.А. Суворова](#)<sup>1</sup>,

студентка V курса

<sup>1</sup> Первый МГМУ им. И.М. Сеченова, 119991, Москва, Россия<sup>2</sup> МРНЦ им. А. Ф. Цыба, 249031, Обнинск, Россия<sup>3</sup> НИУ БелГУ, 308015, Белгород, Россия

## Исследование остеопластических свойств нового материала на основе гидроксиапатита

**Реферат.** На сегодняшний день в мире активно развивается тканевая инженерия, которая направлена на разработку и изучение материалов, способных восстанавливать, поддерживать или улучшать естественные ткани организма. Наибольших успехов в этой области удалось добиться в инженерии костной ткани, которая широко распространена в современной стоматологии и челюстно-лицевой хирургии. В настоящем исследовании проанализированы остеогенные, остеоиндуктивные, остеокондуктивные и иммуногенные свойства нового материала Биопласт-Дент (ВладМиВа, Россия) на основе гидроксиапатита биологического происхождения для устранения костных дефектов. **Материалы и методы.** Крысам линии Вистар ( $n=20$ ) в теменной кости создавали два костных дефекта диаметром по 7 мм, один из них заполняли пастой, а другой оставляли открытым для контрольного сравнения. Результаты оценивали с помощью компьютерной микрофотографии и гистологического исследования образцов черепа. **Результаты.** Через месяц после имплантации объем ткани в области экспериментального дефекта составил  $16,49 \pm 3,31$  мм<sup>3</sup> против  $3,64 \pm 1,17$  мм<sup>3</sup> в контрольном дефекте, а на 2-й месяц —  $18,24 \pm 4,14$  мм<sup>3</sup> против  $3,82 \pm 0,83$  мм<sup>3</sup> соответственно. При гистологическом исследовании выявлены признаки остеогенеза по периферии имплантационного материала, воспаление не обнаружено. **Заключение.** Материал Биопласт-Дент безопасен и эффективен для пластики костных дефектов, он обладает высокой биосовместимостью и остеогенными свойствами.

**Ключевые слова:** гидроксиапатит, имплантация, костный дефект, паста

### ДЛЯ ЦИТИРОВАНИЯ:

Демьяшкин Г.А., Иванов С.Ю., Чуева А.А., Чуев В.В., Бондаренко Ф.Н., Суворова С.А. Исследование остеопластических свойств нового материала на основе гидроксиапатита. — *Клиническая стоматология*. — 2022; 25 (4): 106—113. DOI: 10.37988/1811-153X\_2022\_4\_106

[G.A. Demyashkin](#)<sup>1,2</sup>,

PhD in Medical Sciences, head of the Histology and Immunohistochemistry Lab; head of the Department of Pathomorphology

[S.Yu. Ivanov](#)<sup>1</sup>,

Russian Academy of Science corresponding member, PhD in Medical Sciences, full professor of the Maxillofacial surgery Department

[A.A. Chueva](#)<sup>3</sup>,

postgraduate at the Surgical Dentistry Department

[V.V. Chuev](#)<sup>3</sup>,

PhD in Medical Sciences, associate professor of the Therapeutic dentistry Department

[F.N. Bondarenko](#)<sup>2</sup>,

postgraduate at the Department of Pathomorphology

[S.A. Suvorova](#)<sup>1</sup>,

5th year student

## Osteoplastic properties of a new material based on hydroxyapatite

**Abstract.** Nowadays tissue engineering is actively developing in the world, which is aimed at the development and study of materials capable of restoring, maintaining or improving the natural tissues of the body. The greatest success in this area has been achieved in the bone tissue engineering, which is widely used in modern dentistry and maxillofacial surgery. In this study, the osteogenic, osteoinductive, osteoconductive and immunogenic properties of the new material Bioplast-Dent (VladMiVa, Russia) based on hydroxyapatite of biological origin were analyzed. **Materials and methods.** In the Wistar rats ( $n=20$ ), two bone defects 7 mm in diameter were created in the parietal bone, one of which was filled with paste, and the other was left open for control comparison. The results were evaluated using micro-computed tomography and histological examination of skull specimens. **Results.** One month after implantation, the volume of tissue in the area of the experimental defect was  $16.49 \pm 3.31$  mm<sup>3</sup> against  $3.64 \pm 1.17$  mm<sup>3</sup> in the control defect, and on the 2<sup>nd</sup> month it was  $18.24 \pm 4.14$  mm<sup>3</sup> against  $3.82 \pm 0.83$  mm<sup>3</sup>, respectively. Histological examination revealed signs of osteogenesis along the periphery of the implant material, no inflammation was detected. **Conclusion.** Bioplast-Dent is safe and effective for use in the reconstruction of bone defects: because of high biocompatibility and osteogenic properties.

**Key words:** hydroxyapatite, implantation, bone defect, paste

<sup>1</sup> Sechenov University,  
119991, Moscow, Russia

<sup>2</sup> Tsyb Medical Radiological Research  
Centre, 249031, Obninsk, Russia

<sup>3</sup> Belgorod State University,  
308015, Belgorod, Russia

#### FOR CITATION:

Demyashkin G.A., Ivanov S.Yu., Chueva A.A., Chuev V.V., Bondarenko F.N., A. S. Osteoplastic properties of a new material based on hydroxyapatite. *Clinical Dentistry (Russia)*. 2022; 25 (4): 106—113 (In Russ.). DOI: 10.37988/1811-153X\_2022\_4\_106

## ВВЕДЕНИЕ

На сегодняшний день в мире активно развивается тканевая инженерия, которая направлена на разработку и изучение материалов, способных восстанавливать, поддерживать или улучшать естественные ткани организма. Наибольших успехов в этой области удалось добиться в инженерии костной ткани, которая широко распространена в современной стоматологии и челюстно-лицевой хирургии [1–4]. Такие успехи обусловлены тем, что регенерирование и ремоделирование кости по сравнению с другими органами и тканями приводит к идеальному заживлению без признаков фиброза и повреждения близлежащих тканей [5]. Тем не менее, для современной клинической медицины все еще остается актуальной проблемой регенерация больших участков костной ткани. Костные дефекты, образованные в результате травмы, инфекции, опухоли или эндокринных заболеваний (например, остеопороз, диабет) могут самостоятельно регенерировать только в 15% случаев [6]. Недостаток костной ткани, который превышает естественный потенциал самовосстановления организма и не может регенерировать без дополнительного вмешательства, принято называть критическим дефектом костной ткани. Размер такого дефекта определяется на основании локализации, характера и общей реактивности организма [7].

В современной тканевой инженерии для закрытия критических костных дефектов используют различные материалы и методы: от простейших скаффолдов на основе аутотрансплантата до мезенхимальных стволовых клеток и факторов роста [8]. Наиболее часто сегодня применяются материалы на основе фосфата кальция, так как по химическому строению они наиболее близки к кости и обладают отличной биосовместимостью [8, 9]. Одним из таких трансплантатов является гидроксиапатит, который может быть как биологического происхождения, так и искусственно синтезированным. Натуральный гидроксиапатит обладает более высокой osteoconductive способностью по сравнению с синтезированным за счет схожих с естественной костью физико-химических свойств, таких как структура поверхности, морфология и пористость [10, 11]. Тем не менее, натуральные материалы ассоциированы с рядом осложнений, связанных с возможной передачей инфекции от донора материала к реципиенту. Поэтому необходимо отметить, что, несмотря на постоянную разработку и совершенствование имеющихся материалов, все еще не определена универсальная методика,

позволяющая без осложнений устранять критические костные дефекты [12, 13].

В настоящем исследовании проанализированы остеогенные, остеоиндуктивные, остеокондуктивные и иммуногенные свойства нового материала Биопласт-Дент (депротеинизированного) на основе гидроксиапатита биологического происхождения для устранения костных дефектов. Биопласт-Дент представлен в виде пасты для облегчения возможности заполнения костных дефектов и является депротеинизированным, что позволяет избежать риска передачи различных инфекций к реципиенту.

**Цель исследования** — оценить эффективность материала Биопласт-Дент (ВладМиВа, Россия) в животной модели.

## МАТЕРИАЛЫ И МЕТОДЫ

Крысам линии Вистар ( $n=20$ ) в теменной кости создавали два костных дефекта диаметром по 7 мм, один из них заполняли пастой, а другой оставляли открытым для контрольного сравнения (рис. 1).

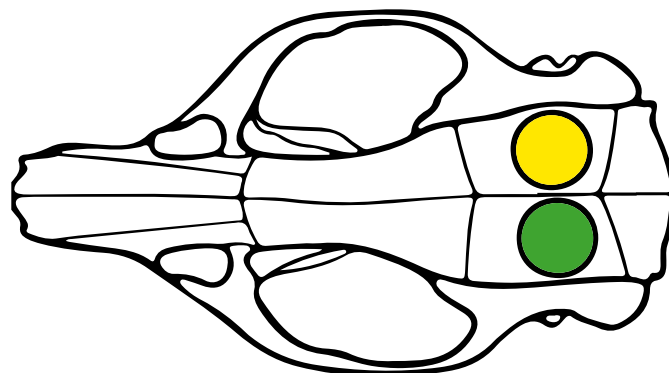


Рис. 1. Схематичное изображение костных дефектов в черепе: желтый — экспериментальный, зеленый — контрольный  
Fig. 1. Scheme of bone defects in the skull: yellow — experimental, green — control

Протокол исследования:

- 1) Наркотизация животных изофлураном с использованием наркозного испарителя.
- 2) Бритье операционного поля и антисептическая обработка (рис. 2А).
- 3) Поместить крыс на подогреваемый планшет (+37°C).
- 4) Выполнить разрез скальпелем 1,5–2 см, не затрагивая надкостницу. Тупым и острым путем выделить зону интереса, свободную от надкостницы.

- 5) Используя костный трепан на скорости 1500 об/мин или меньше выполнить трепанацию черепа в двух местах, не повреждая сагиттальный шов (рис. 2В).
- 6) Удалить костные пластины при помощи лопатки, не повреждая окружающие ткани и головной мозг (рис. 2С).
- 7) Заполнить один из сформированных костных дефектов трансплантатом, а другой оставить пустым (заполнен кровью) для контрольного сравнения (рис. 2D).
- 8) Ушить надкостницу монофиламентным рассасывающимся шовным материалом (4-0 или тоньше) для предотвращения миграции трансплантата.
- 9) Ушивание кожи и антисептическая обработка шва (рис. 2Е).
- 10) Антибиотикопрофилактика в послеоперационном периоде.

Половину животных выводили из эксперимента через 1 месяц, остальных — через 2 месяца. Крысам проводили плановую эвтаназию путем введения высоких доз анестетика.

Для гистологического исследования образцы черепа в области дефекта фиксировали в 10% нейтральном забуференном формалине, обезживали в этаноле и декальцинировали с использованием 5% муравьиной

кислоты в течение 2 недель. Затем проводили в гистологическом процессоре, заливали в парафиновые блоки, которые нарезали по 3 мкм, срезы окрашивали гематоксилином и эозином.

Подготовленные образцы визуализировали при помощи рентгеновского томографа Bruker Skyscan 1276 (Bruker, Бельгия), полученные проекции были реконструированы в программе NRecon (Bruker, Бельгия) и экспортированы в программу 3D Slicer для дальнейшего анализа [14]. Для улучшения качества изображения срезы в двухмерных проекциях были суммированы с подбором оптимальных значений электронного окна. Для исследования количественных показателей зона интереса была сегментирована для подсчетов с помощью программы 3D Slicer. Определяли объем, площадь и поверхностную плотность ткани. Процентный объем трансплантата оценивали как отношение объема ткани трансплантата к общему объему дефекта.

При статистической обработке результатов для определения нормальности распределения использовали критерий Краскела—Уоллиса и  $U$ -критерий Манна—Уитни. Для обнаружения статистически значимой разницы между группами использовали парный  $t$ -критерий Стьюдента. Статистически значимым считали  $p < 0,05$ .

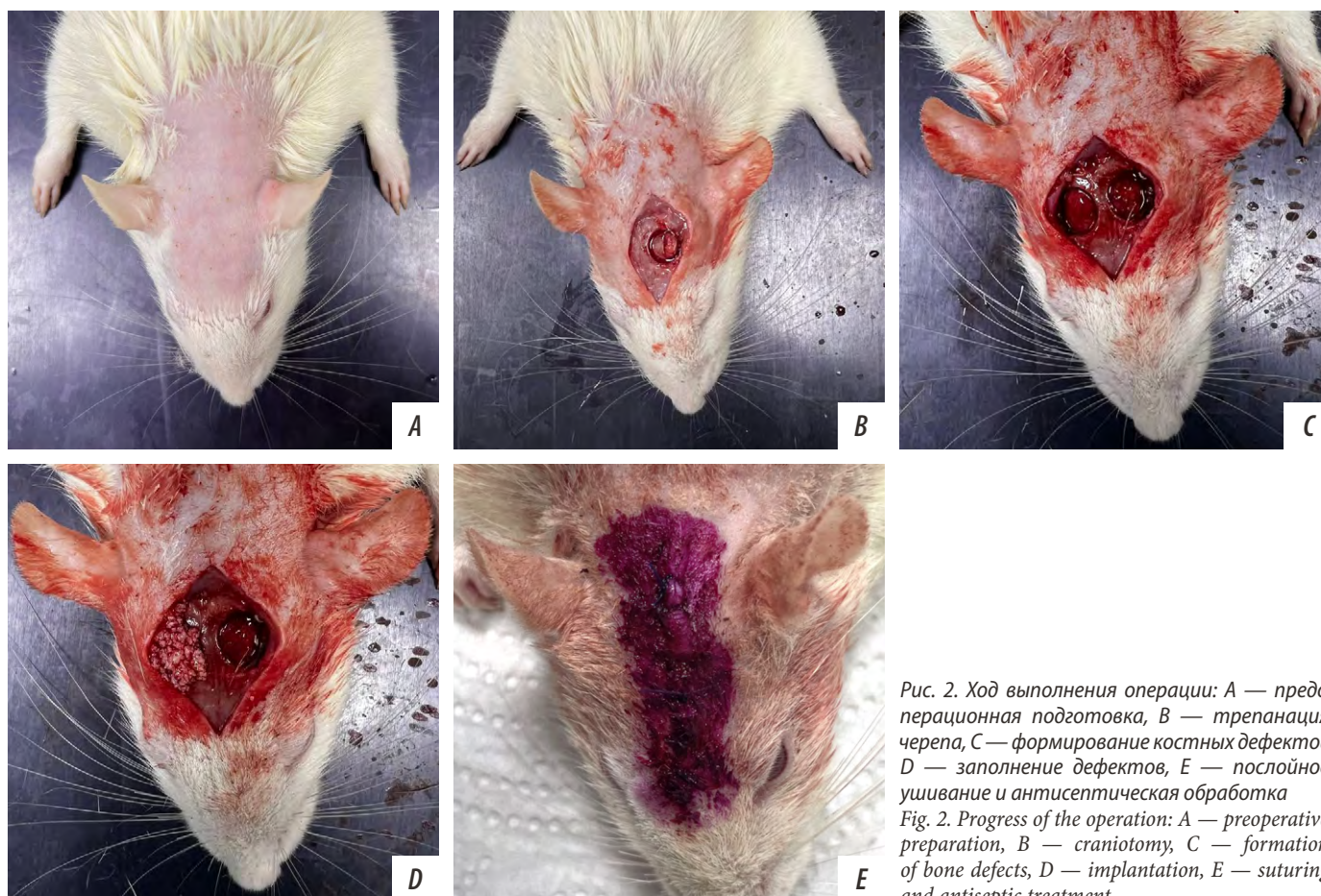

Рис. 2. Ход выполнения операции: А — предоперационная подготовка, В — трепанация черепа, С — формирование костных дефектов, D — заполнение дефектов, E — послойное ушивание и антисептическая обработка  
 Fig. 2. Progress of the operation: A — preoperative preparation, B — craniotomy, C — formation of bone defects, D — implantation, E — suturing and antiseptic treatment

Таблица 1. Данные микроКТ-исследования

Table 1.  $\mu$ -CT Data

Показатель	Через 1 месяц		Через 2 месяца	
	Биопласт-Дент	Негативный контроль	Биопласт-Дент	Негативный контроль
Объем ткани в зоне дефекта, мм <sup>3</sup>	16,49±3,31	3,64±0,47	18,24±4,14	3,82±0,83
Площадь ткани в зоне дефекта, мм <sup>2</sup>	305,15±24,53	49,47±9,53	309,25±22,51	51,12±3,54
Поверхностная плотность материала, мм <sup>-1</sup>	18,55±1,76	13,59±0,93	16,72±2,53	13,29±1,71

## РЕЗУЛЬТАТЫ

### Макроскопическое исследование

При макроскопическом исследовании черепов экспериментальных животных через 1 месяц отмечались признаки фиброза в области операционного шва. Визуализировали остатки шовного материала, которым проводилось ушивание надкостницы. В области костных дефектов признаки воспаления не обнаруживались. Контрольный дефект был покрыт тонкой соединительнотканной структурой. Экспериментальный костный дефект был заполнен пастой, толщина трансплантата соответствовала толщине кости, редукции материала не отмечалось. Признаки воспаления не обнаруживались. Через 2 месяца после эксперимента при макроскопическом исследовании обнаружили незначительное количество новообразованной костной ткани по краю контрольного дефекта, полость дефекта была закрыта соединительнотканной структурой. Макроскопические характеристики экспериментального костного дефекта соответствовали таковым в 1-м месяце.

### Рентгеновская микромография

Средние значения всех исследуемых показателей в обеих временных точках были выше в экспериментальном

дефекте, который был заполнен пастой на основе гидроксиапатита: объем ткани в 4 раза больше через 1 месяц и в 3,5 раза больше через 2 месяца после имплантации (табл. 1). Объем и площадь новообразованной ткани в экспериментальном и контрольном дефекте незначительно увеличились на 2-й месяц после эксперимента (рис. 3). Поверхностная плотность имплантируемого материала превышала плотность новообразованной костной в контрольном дефекте, изменения поверхностной плотности в течение 2 месяцев не были статистически значимы.

### Микроскопическое исследование

При микроскопическом исследовании образцов костного дефекта обнаружили четко выраженную демаркационную линию между интактной костью и зоной имплантации на всех сроках эксперимента. Через месяц после операции в контрольном дефекте обнаружили соединительнотканные волокна с единичными остеобластами и признаками остеогенеза на границе интактной костной ткани. При изучении экспериментального дефекта, заполненного костным трансплантатом, выявили фрагменты гидроксиапатита, инкапсулированные соединительной тканью. По периферии гидроксиапатита визуализировали скопление остеобластов и небольшие

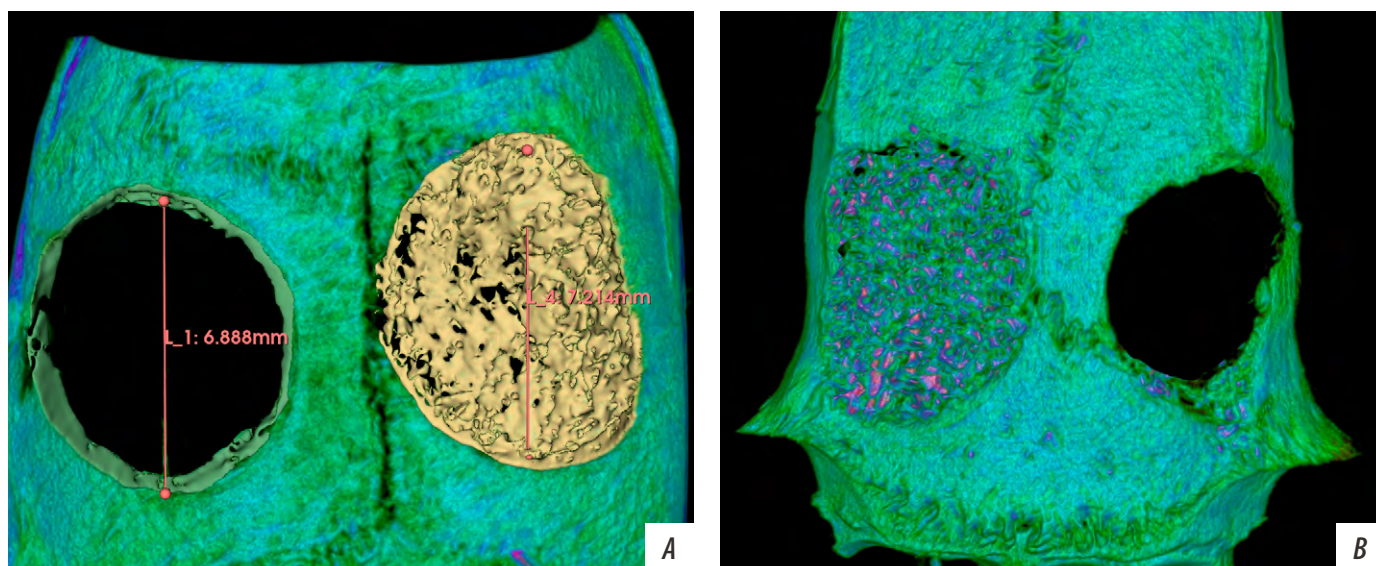


Рис. 3. Трехмерная реконструкция по данным микро-КТ: А — через 1 месяц после имплантации; В — через 2 месяца после имплантации. Желтым цветом выделены участки трансплантата в экспериментальном дефекте, зеленым обозначены границы интактной костной ткани в контрольном дефекте

Figure 3. 3D-reconstruction according  $\mu$ -CT data: A — 1 month after implantation; B — 2 months after implantation. The areas of the graft in the experimental defect are highlighted in yellow. Green color indicates the boundaries of intact bone tissue in the control defect

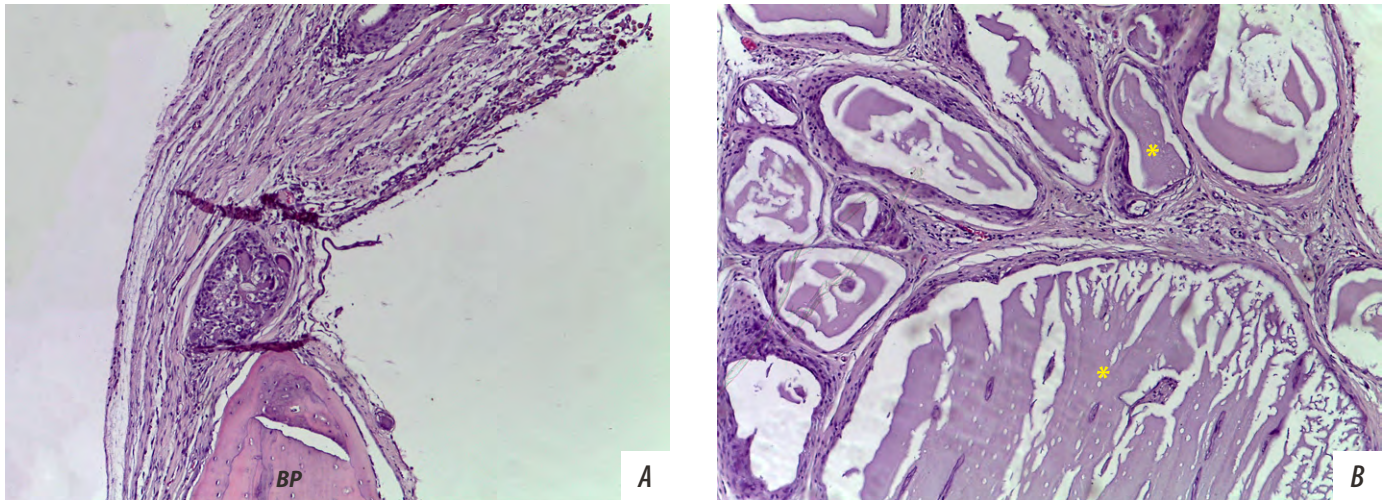


Рис. 4. Морфологическая картина костных дефектов через 1 месяц после операции: А — контрольный дефект, В — экспериментальный; \* — фрагменты гидроксиапатита; BP — участок интактной костной ткани. Окраска гематоксилином и эозином, ув. 100  
 Fig. 4. Morphological characteristic of bone defects 1 month after surgery: A — control defect, B — experimental defect; \* — fragments of hydroxyapatite; BP — intact bone tissue. Stained with hematoxylin and eosin, mag. 100×

участки новообразованной костной ткани (рис. 4), резорбция трансплантата не отмечалась. В обоих дефектах выявили единичные кровеносные сосуды. Иммунные клетки (макрофаги, плазмциты, лимфоциты, нейтрофилы) не обнаружили.

Через 2 месяца после операции в контрольном дефекте не наблюдали признаков активной оссификации, толщина соединительной ткани оставалась аналогичной первому сроку, по краям трепанации визуализировали новообразованную костную ткань в виде небольших костных балок. Было отмечено увеличение индекса васкуляризации. В экспериментальном дефекте возле фрагментов трансплантата наблюдали единичные зоны резорбции материала с миграцией остеокластов. По сравнению с 1-м месяцем отмечали нарастание

новообразованной костной ткани, а также зоны пластинчатой организации, представленной остеокитами и гаверсовыми каналами. Параимплантационные участки соединительной ткани с обилием кровеносных сосудов (рис. 5).

#### ОБСУЖДЕНИЕ

Настоящее исследование посвящено морфологической оценке регенеративного потенциала нового костного скаффолда на основе гидроксиапатита. В качестве модели использовали крыс линии Вистар, которым в ходе эксперимента сформировали два костных дефекта одинаковых размеров. Такой дизайн позволяет критически оценить эффективность исследуемого материала за счет

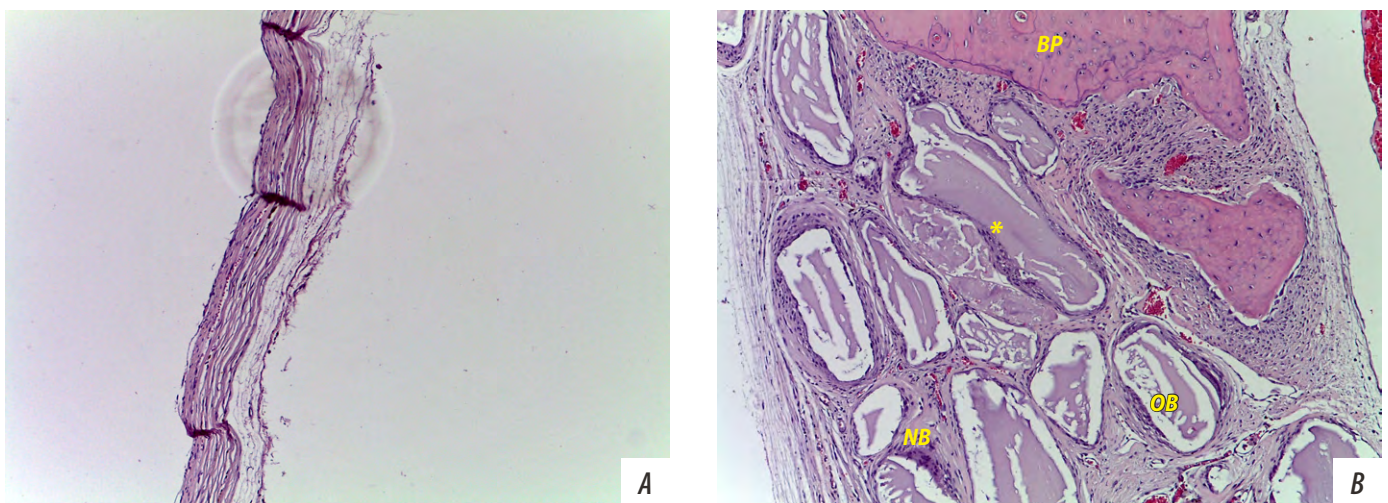


Рис. 5. Морфологическая картина костных дефектов через 2 месяца после операции: А — контрольный дефект, В — экспериментальный; \* — фрагменты гидроксиапатита; OB — остеобласты; BP — участок интактной костной ткани; NB — новообразованная костная ткань.  
 Fig. 5. Morphological characteristic of bone defects 2 month after surgery: A — control defect; B — experimental defect; \* — fragments of hydroxyapatite; OB — osteoblasts; BP — intact bone tissue; NB — newly formed bone. Stained with hematoxylin and eosin, mag. 100×

сравнения экспериментального и контрольного дефекта в условии одного организма [15, 16].

В одном из дефектов, который использовался как негативный контроль, в обеих временных точках не отмечалось признаков оссификации у всех особей в эксперименте. Такие данные позволяют говорить о том, что у животных был сформирован критический костный дефект, который превышает репаративные способности организма. Необходимо отметить, что размеры критического костного дефекта могут варьироваться в зависимости от пола, возраста и состояния животного, поэтому при исследовании остеогенных материалов всегда рекомендовано сравнивать результаты с негативным контролем [17].

В настоящее время одним из наиболее информативных методов изучения костной ткани является компьютерная томография (КТ) с высоким разрешением, поэтому мы исследовали характеристики трансплантата с применением компьютерного анализа [16, 18, 19]. Так, по результатам микроКТ было отмечено, что объем новообразованной ткани значительно больше в экспериментальном дефекте в обеих временных точках, что говорит об успешной имплантации пасты в область дефекта. А поверхностная плотность трансплантата сопоставима с интактной костью черепа, т.е. обеспечивается надежное закрытие дефекта и восстановление функциональных свойств кости с 1-го месяца после имплантации. Другая особенность пасты по результатам микроКТ — сохранение имплантата в области дефекта на обоих сроках: при правильном выполнении техники операции с ушиванием надкостницы материал не требует дополнительной фиксации в тканях.

В научной литературе описано множество случаев применения гидроксиапатита для закрытия костных дефектов. Средний срок резорбции гидроксиапатита и формирование новой кости составляет 4–6 месяцев [10, 20–23]. Однако остеогенные и иммуногенные свойства материала можно оценивать по прошествии первых 4–8 недель после имплантации, так как именно на этих сроках можно наблюдать остеокондуктивные (миграция остеогенных клеток к границе трансплантата) и иммуногенные (воспалительная инфильтрация) свойства [24–26].

Отсутствие воспалительной инфильтрации через 1 месяц после операции свидетельствует о высокой биосовместимости трансплантата. Необходимо отметить, что на более поздних сроках возможно выявление незначительной воспалительной инфильтрации, которая возникает вследствие резорбции гидроксиапатита и деструкции кровеносных сосудов. Однако такие данные не стоит расценивать как реакцию организма на трансплантат [27–29].

Остеокондуктивные свойства гидроксиапатита основаны на биодеградации и взаимодействии с окружающими тканями организма [23]. Процесс резорбции трансплантата протекает довольно медленно, что способствует постепенному замещению материала новой сформированной костью. Такой процесс позволяет организму сформировать адекватное микроокружение в очаге регенерации костной ткани за счет биоактивных свойств трансплантата, приводя к дифференцировке стволовых клеток в остеогенные [30–32]. На 2-м месяце после имплантации отмечается готовность организма к началу остеосинтеза: по периферии трансплантата наблюдается большое количество остеобластов, а зона регенерации активно кровоснабжается за счет произошедшего ангиогенеза [33–35].

Для успешного остеосинтеза важно учитывать характеристики материала: так, в исследуемой пасте размер пор составляет 200–1000 мкм, что способствует адекватному формированию кровеносных сосудов и костных пластинок [36–38].

## ЗАКЛЮЧЕНИЕ

В ходе исследования установлено, что Биопласт-Дент безопасен и эффективен для применения при пластике костных дефектов: обладает высокой биосовместимостью и остеогенными свойствами.

**Конфликт интересов.** Авторы декларируют отсутствие конфликта интересов.

**Поступила:** 16.10.2022      **Принята в печать:** 08.11.2022

**Conflict of interests.** The authors declare no conflict of interests.  
**Received:** 16.10.2022      **Accepted:** 08.11.2022

## ЛИТЕРАТУРА / REFERENCES:

- Manzini B.M., Machado L.M.R., Noritomi P.Y., D.A. Silva J.V.L. Advances in bone tissue engineering: A fundamental review. — *J Biosci.* — 2021; 46: 17. [PMID: 33737501](#)
- Amini A.R., Laurencin C.T., Nukavarapu S.P. Bone tissue engineering: recent advances and challenges. — *Crit Rev Biomed Eng.* — 2012; 40 (5): 363—408. [PMID: 23339648](#)
- Koons G.L., Diba M., Mikos A.G. Materials design for bone-tissue engineering. — *Nat Rev Mater.* — 2020; 5: 584—603. [DOI: 10.1038/s41578-020-0204-2](#)
- Флейшер Г.М., Посохова В.Ф., Лыкова И.В. Использование остеопластического материала «Биопласт-дент» в стоматологии или челюстно-лицевой хирургии. — *Дентальная имплантология и хирургия.* — 2016; 1 (22): 44—46.  
[Fleisher G.M., Posokhova V.F., Lykova I.V. The use of osteoplastic material "Bioplast-Dent" in dentistry or maxillofacial surgery. — *Dental Implantology and Surgery.* — 2016; 1 (22): 44—46 (In Russ.)] [eLibrary ID: 29299800](#)
- Hu C., Ashok D., Nisbet D.R., Gautam V. Bioinspired surface modification of orthopedic implants for bone tissue engineering. — *Biomaterials.* — 2019; 219: 119366. [PMID: 31374482](#)
- Grayson W.L., Bunnell B.A., Martin E., Frazier T., Hung B.P., Gimble J.M. Stromal cells and stem cells in clinical bone

- regeneration. — *Nat Rev Endocrinol.* — 2015; 11 (3): 140—50. [PMID: 25560703](#)
7. Nauth A., Schemitsch E., Norris B., Nollin Z., Watson J.T. Critical-size bone defects: Is there a consensus for diagnosis and treatment? — *J Orthop Trauma.* — 2018; 32 Suppl 1: S7-S11. [PMID: 29461395](#)
  8. Tang G., Liu Z., Liu Y., Yu J., Wang X., Tan Z., Ye X. Recent trends in the development of bone regenerative biomaterials. — *Front Cell Dev Biol.* — 2021; 9: 665813. [PMID: 34026758](#)
  9. Seeman E. Bone modeling and remodeling. — *Crit Rev Eukaryot Gene Expr.* — 2009; 19 (3): 219—33. [PMID: 19883366](#)
  10. Shi H., Zhou Z., Li W., Fan Y., Li Z., Wei J. Hydroxyapatite based materials for bone tissue engineering: A brief and comprehensive introduction. — *Crystals.* — 2021; 11 (2): 149. [DOI: 10.3390/cryst11020149](#)
  11. Saulacic N., Fujioka-Kobayashi M., Kimura Y., Bracher A.I., Zihlmann C., Lang N.P. The effect of synthetic bone graft substitutes on bone formation in rabbit calvarial defects. — *J Mater Sci Mater Med.* — 2021; 32 (1): 14. [PMID: 33475862](#)
  12. Zhao R., Yang R., Cooper P.R., Khurshid Z., Shavandi A., Ratnayake J. Bone grafts and substitutes in dentistry: A review of current trends and developments. — *Molecules.* — 2021; 26 (10): 3007. [PMID: 34070157](#)
  13. Battafarano G., Rossi M., De Martino V., Marampon F., Borro L., Secinaro A., Del Fattore A. Strategies for bone regeneration: From graft to tissue engineering. — *Int J Mol Sci.* — 2021; 22 (3): 1128. [PMID: 33498786](#)
  14. Fedorov A., Beichel R., Kalpathy-Cramer J., Finet J., Fillion-Robin J.C., Pujol S., Bauer C., Jennings D., Fennessy F., Sonka M., Buatti J., Aylward S., Miller J.V., Pieper S., Kikinis R. 3D Slicer as an image computing platform for the Quantitative Imaging Network. — *Magn Reson Imaging.* — 2012; 30 (9): 1323—41. [PMID: 22770690](#)
  15. Cooper G.M., Mooney M.P., Gosain A.K., Campbell P.G., Losee J.E., Huard J. Testing the critical size in calvarial bone defects: revisiting the concept of a critical-size defect. — *Plast Reconstr Surg.* — 2010; 125 (6): 1685—1692. [PMID: 20517092](#)
  16. Lee Y.K., Wadhwa P., Cai H., Jung S.U., Zhao B.C., Rim J.S., Kim D.H., Jang H.S., Lee E.S. Micro-CT and histomorphometric study of bone regeneration effect with autogenous tooth biomaterial enriched with platelet-rich fibrin in an animal model. — *Scanning.* — 2021; 2021: 6656791. [PMID: 34055131](#)
  17. Schemitsch E.H. Size matters: Defining critical in bone defect size! — *J Orthop Trauma.* — 2017; 31 Suppl 5: S20-S22. [PMID: 28938386](#)
  18. Swain M.V., Xue J. State of the art of Micro-CT applications in dental research. — *Int J Oral Sci.* — 2009; 1 (4): 177—88. [PMID: 20690421](#)
  19. Tuan H.S., Hutmacher D.W. Application of micro CT and computation modeling in bone tissue engineering. — *Computer-Aided Design.* — 2005; 37 (11): 1151—1161. [DOI: 10.1016/j.cad.2005.02.006](#)
  20. Notodihardjo F.Z., Kakudo N., Kushida S., Suzuki K., Kusumoto K. Bone regeneration with BMP-2 and hydroxyapatite in critical-size calvarial defects in rats. — *J Craniomaxillofac Surg.* — 2012; 40 (3): 287—91. [PMID: 21737289](#)
  21. Quarto R., Giannoni P. Bone tissue engineering: Past-present-future. — *Methods Mol Biol.* — 2016; 1416: 21—33. [PMID: 27236664](#)
  22. De Carvalho B., Rompen E., Lecloux G., Schupbach P., Dory E., Art J.F., Lambert F. Effect of sintering on in vivo biological performance of chemically deproteinized bovine hydroxyapatite. — *Materials (Basel).* — 2019; 12 (23): E3946. [PMID: 31795201](#)
  23. Bal Z., Kaito T., Korkusuz F., Yoshikawa H. Bone regeneration with hydroxyapatite-based biomaterials. — *Emergent Materials.* — 2020; 3 (4): 521—544. [DOI: 10.1007/s42247-019-00063-3](#)
  24. Kozuma W., Kon K., Kawakami S., Bobothike A., Iijima H., Shiota M., Kasugai S. Osteoconductive potential of a hydroxyapatite fiber material with magnesium: In vitro and in vivo studies. — *Dent Mater J.* — 2019; 38 (5): 771—778. [PMID: 31257306](#)
  25. Salimi M.N., Anuar A. Characterizations of biocompatible and bioactive hydroxyapatite particles. — *Procedia Engineering.* — 2013; 53: 192—196. [DOI: 10.1016/j.proeng.2013.02.025](#)
  26. Woodard J.R., Hilldore A.J., Lan S.K., Park C.J., Morgan A.W., Eurell J.A., Clark S.G., Wheeler M.B., Jamison R.D., Wagoner Johnson A.J. The mechanical properties and osteoconductivity of hydroxyapatite bone scaffolds with multi-scale porosity. — *Biomaterials.* — 2007; 28 (1): 45—54. [PMID: 16963118](#)
  27. Jansen J.A., Dhert W.J., van der Waerden J.P., von Recum A.F. Semi-quantitative and qualitative histologic analysis method for the evaluation of implant biocompatibility. — *J Invest Surg.* — 1994; 7 (2): 123—34. [PMID: 8049175](#)
  28. Pröhl A., Batinic M., Alkildani S., Hahn M., Radenkovic M., Najman S., Jung O., Barbeck M. In Vivo Analysis of the Biocompatibility and Bone Healing Capacity of a Novel Bone Grafting Material Combined with Hyaluronic Acid. — *Int J Mol Sci.* — 2021; 22 (9): 4818. [PMID: 34062885](#)
  29. Flaig I., Radenković M., Najman S., Pröhl A., Jung O., Barbeck M. In Vivo Analysis of the Biocompatibility and Immune Response of Jellyfish Collagen Scaffolds and its Suitability for Bone Regeneration. — *Int J Mol Sci.* — 2020; 21 (12): E4518. [PMID: 32630456](#)
  30. Харитонов Д.Ю., Азарова Е.А., Азарова О.А. Сравнительная характеристика морфологического строения остеопластических материалов различного происхождения и костной ткани человека. — *Научно-медицинский вестник Центрального Черноземья.* — 2017; 69: 3—6. [Kharitonov D.Y.U., Azarova Ye.A., Azarova O.A. Comparative characteristics of morphological structure osteoplastic materials of various origin and bone tissue of man. — *Scientific and Medical Bulletin of the Central Chernozem Region.* — 2017; 69: 3—6 (In Russ.)] [eLibrary ID: 29909643](#)
  31. Романенко А.А., Чуев В.В., Бузов А.А., Посохова В.Ф., Чуев В.П. Клиническая оценка остеопластического материала Биопласт-Дент (обзор). — *Клиническая стоматология.* — 2020; 2 (94): 46—54. [Romanenko A.A., Chuev V.V., Buzov A.A., Posokhova V.F., Chuev V.P. Clinical evaluation of osteoplastic material Bioplast-Dent (a review). — *Clinical Dentistry (Russia).* — 2020; 2 (94): 46—54 (In Russ.)] [eLibrary ID: 43125604](#)
  32. Коротких Н.Г., Бугримов Д.Ю. Обоснование применения остеопластических препаратов “Биопласт-дент” и “Клипдент” в эксперименте. — *Научно-медицинский вестник Центрального Черноземья.* — 2013; 52: 200—202. [Korotkih N., Bugrimov D. Justification of osteoplastic preparation “Bioplast-dent” and “Klipdent” in the experiment. — *Scientific and Medical Bulletin of the Central Chernozem Region.* — 2013; 52: 200—202 (In Russ.)] [eLibrary ID: 25730135](#)

33. Gosain A.K., Santoro T.D., Song L.S., Capel C.C., Sudhakar P.V., Matloub H.S. Osteogenesis in calvarial defects: contribution of the dura, the pericranium, and the surrounding bone in adult versus infant animals. — *Plast Reconstr Surg.* — 2003; 112 (2): 515—27. [PMID: 12900610](#)
34. Wang J., Glimcher M.J. Characterization of matrix-induced osteogenesis in rat calvarial bone defects: II. Origins of bone-forming cells. — *Calcif Tissue Int.* — 1999; 65 (6): 486—93. [PMID: 10594169](#)
35. Alper G., Bernick S., Yazdi M., Nimni M.E. Osteogenesis in bone defects in rats: the effects of hydroxyapatite and demineralized bone matrix. — *Am J Med Sci.* — 1989; 298 (6): 371—6. [PMID: 2556916](#)
36. Lee D.J., Kwon J., Kim Y.I., Wang X., Wu T.J., Lee Y.T., Kim S., Miguez P., Ko C.C. Effect of pore size in bone regeneration using polydopamine-laced hydroxyapatite collagen calcium silicate scaffolds fabricated by 3D mould printing technology. — *Orthod Craniofac Res.* — 2019; 22 Suppl 1: 127—133. [PMID: 31074145](#)
37. Zhou D., Qi C., Chen Y.X., Zhu Y.J., Sun T.W., Chen F., Zhang C.Q. Comparative study of porous hydroxyapatite/chitosan and whitlockite/chitosan scaffolds for bone regeneration in calvarial defects. — *Int J Nanomedicine.* — 2017; 12: 2673—2687. [PMID: 28435251](#)
38. Харитонов Д.Ю., Домашевская Э.П., Азарова Е.А., Голощапов Д.Л. Анализ морфологического строения остеопластических материалов «Клипдент», «Биопласт-дент» и нижнечелюстной кости человека. — *Прикладные информационные аспекты медицины.* — 2014; 2: 63—67.  
[Haritonov D.Yu., Domashevskaya E.P., Azarova E.A., Goloschapov D.L. The comparison of morphological and structural characteristics of the human mandibular bone tissue and the osteoplastic material "Klipdent", "Bioplast-dent". — *Applied and IT Research in Medicine.* — 2014; 2: 63—67 (In Russ.)] [eLibrary ID: 22927213](#)